Aus der geburtshilflichen Abteilung des Rudolf Virchow-Krankenhauses
Direktor: Professor Dr. Stickel
und dem Pathologischen Institut des Rudolf Virchow-Krankenhauses
Direktor: Professor Dr. Ostertag.

Klinische Beobachtung bei Ectopia cordis mit Bericht über den pathologischen Befund

INAUGURAL-DISSERTATION

zur Erlangung des Medizinischen Doktorgrades
an der Friedrich-Wilhelms-Universität zu Berlin

vorgelegt von

Heinz Landwehr

aus Bielefeld

Tag der Promotion: 16. November 1940

VERLAG RUDOLPH PFAU :: BERLIN NW 7

M 328

Gedruckt mit Genehmigung
der
Medizinischen Fakultät der Universität Berlin

Dekan: Prof. Dr. Kreuz
Referent: Prof. Dr. Stickel
Korreferent: Prof. Dr. Stoeckel

R. UNIV.
BIBLIOTHEEK
LEIDEN

Geschichtliches über Ectopia cordis congenita.

Aeußerst selten kommen Kinder mit einem außerhalb der Brustwand gelegenen Herzen zur Welt. Dieser Zustand ist mit dem Leben nicht zu vereinbaren. Dennoch hat die Ectopia crdis congenita (e. c. c) eine gewisse klinische Bedeutung, da einige Individuen Stunden und Tage am Leben erhalten werden konnten und uns so durch Vorlagerung des Herzens erlaubte, direkte Beobachtung über den Ablauf der Herzbewegungen anzustellen.

Im Schrifttum finden wir die ersten Angaben von e. c. c. bei dem spanischen Arzt Martinez (1706), der sie unter dem Titel „observatio de c orde in monstro" beschreibt. Büttner berichtet 1747 über einen Fall unter: „Anatomische Anmerkung und Beweis, daß ein Kind mit dem aus der Brust gewachsenen Herzen und fehlendem Herzbeutel nach der Geburt noch einige Zeit leben kann". 1752 gibt derselbe Autor einen weiteren Beitrag unter dem Titel: „Anatomische Anm. bi einem auswärts hangenden Herzen bei einem lebendig geborenen Kinde". Es folgen dann weitere Beschreibungen von Manchardt (1775): „Anatomische Beobachtungen von einem außerhalb der Brust befindlichen Herzen", von Leidenhorst „exercitatio de hernia vel prolapsu cordis humani". Meckel (1812) stellt einige Fälle von e. c. c. zusammen und zwar von Sandifort (1770), Gilibert (1791), Tourtelle (1784), Manchardt und Vaubonnais (1712). Weese (1812) und Brechet (1828) berichten ausführlich über eigene beobachtete Fälle.

Im 19. Jahrhundert erschienen zahlreiche Dissertationen: „De ectopia cordis" oder „De ectopia cordis congenita". In diesen Arbeiten ist nicht die heutzutage unter diesem Namen verstandene Mißbildung, sondern sind meist Fälle von Dextrokardie oder einer anderen Verlagerung im geschlossenen Brustkorb beschrieben. Schwalbe, Herxheimer und Mönckeberg haben die teratogenetische Stellung der e. c. c. abgehandelt.

Begriffsbestimmungen und Einteilung der e. c. c.

Bevor ich die eigene Beobachtung wiedergebe, ist die eindeutige Begriffsbestimmung und Einteilung der e. c. c. zu besprechen, damit im Verlaufe der Erörterung keine Meinungsverschiedenheiten entstehen können, was man unter e. c. c. versteht. Wir legen den Begriff Mönckebergs zugrunde, der die e. c. c. (Ektocardia Alvarengas) als eine Lageanomalie des Herzens ansieht, und zwar als eine partielle oder totale Verlagerung des Herzens aus dem Bereich der Brusthöhle, die regelmäßig mit einem Defekt in der Brust- oder Bauchwand verbunden ist. Mönckeberg teilt nach Breschet und Peacock die e. c. c. in drei Formen ein und zwar: zwar:

1. Ectopia cordis pectoralis oder thoracalis extrathoracica.

Hier tritt durch einen Defekt in der vorderen Thoraxwand das Herz nach außen, wo es von Haut oder Perikard überdeckt oder frei zu Tage liegen kann.

2. Ectopia cordis abdominalis oder subthoracica.

Das Herz tritt durch einen Zwerchfelldefekt in die Bauchhöhle.

3. Ectopia cordis cephalica, cervicalis oder supracervicalis, wobei das Herz am Halse liegend erscheint.

In dem vorliegenden Fall handelt es sich um eine ectopia cordis pectoralis.

Beschreibung unseres Falles.

Die Geburt:

Am 25. 11. 1937 kam die 23jährige E. H. wegen angeblich am Vortage erfolgtem Blasensprung und Blutungen in die Klinik. Die anamnestischen Angaben ergaben nichts außergewöhnliches; auch lagen in der Familie keine Erbkrankheiten vor. Die Frau selbst ist eine 23jährige, körperlich und geistig normale Erstgebärende. Die Periode wird mit 28/4 Tagen angegeben und war zuletzt am 27. 3. 1937 eingetreten. Die Schwangerschaft, die sich also am Ende des achten Monats befand, war bisher ohne Störungen verlaufen. Es war am 24. 11. gegen 17 Uhr Blut und angeblich auch Fruchtwasser abgegangen. Der bei der Aufnahme erhobene gynäkologische Befund ergab mittelkräftige Wehen in etwa ¼stündigen Abständen, es zeichnet stark; kindliche Herztöne gut.

In der Vagina liegt ein hühnereigroßes Blutkoagulum, der Muttermund ist handtellergroß, der Kopf steht fest im Beckeneingang, die Fruchtblase steht, kein Placentargewebe zu tasten.

Die nach etwa sechs Stunden erfolgte Geburt verläuft vollkommen regelrecht aus erster Hinterhauptslage. Das kräftig schreiende weibliche Kind hat an der vorderen Brustwand eine pflaumengroße pulsierende „Geschwulst", die sich bei näherer Betrachtung als das außerhalb der Brustwand verlagerte Herz herausstellt. Nach 20 Minuten folgt spontan die vollständige Placenta. Das Wochenbett verläuft, abgesehen von subfebrilen Temperaturen, die durch eine leichte Lochialstauung hervorgerufen sind, normal.

Befund des Kindes:

Die weibliche Frühgeburt ist 42 cm lang und 1600 g schwer.

Allgemeinzustand:

Die Haut des Kindes ist rosig, an den Wangen und Extremitäten Lanugobehaarung, mäßig straffer Trugor. Das Fett- und Muskelpolster ist gering entwickelt.

Kopf:

Der größte Kopfumfang 30 cm.
Der gerade ø 9,5 cm.
Der schräge ø 10,5 cm.
Der senkrechte ø 8 cm.
Der große quere ø 8,5 cm.
Der kleine quere ø 7,5 cm.

Die Nähte sind geschlossen, die Fontanellen zeigen keine Besonderheiten. Auf dem rechten Scheitelbein befindet sich eine kleine Kopfgeschwulst. Augen, Ohren, Nase, Mund scheinen normal entwickelt.

Hals:

Keine Struma.

Thorax:

Das Sternum fehlt vollkommen. Zwischen den Rippen besteht in Höhe der Brustwarzen ein etwa 5½ cm breiter Spalt. Die Haut in der Umgebung des ectopischen Herzens ist glatt und unverändert. Das Herz erscheint nach oben außen gekehrt, so daß die Spitze nach oben vorne zeigt. Die größte Länge des Herzens beträgt 5 cm, die größte Breite 4 cm.

Auskultation am Cor:

Die Töne erscheinen sowohl bei direktem Anlegen an das Herz, wie beim Abhören links und rechts davon am Thorax normal. Die Frequenz beträgt 150 Schläge in der Minute.

Physikalische Untersuchung der Lunge:

Percussorisch keine Klopfschalldifferenzen, auscultatorisch scharfes Vesikuläratmen, keine Geräusche. Grenzen gut verschieblich.

Abdomen:

Weich und eindrückbar, der Nabel zeigt keine Besonderheiten. Es sind keine Resistenzen zu tasten.

Genitalien:

Die kleinen Labien überragen die großen, sonst ohne Befund.

Extremitäten:

Keine Mißbildungen, die Nägel überragen die Finger- und Zehenkuppen nicht.

Zentralnervensystem:

Das Zentralnervensystem ist, soweit prüfbar, ohne Befund. Die Umklammerungsreflexe, Fluchtreflexe, Saugreflexe und Babinski sind vorhanden.

Lebensverlauf:

Das Kind wurde entsprechend seinem Wärmebedürfnis als Frühgeburt im Wärmebettchen untergebracht. Da der Herzmuskel ohne Schutz an der Luft auszutrocknen droht, und um ihn vor Verletzungen zu schützen, wurde er mit häufig gewechselten Tupfern mit physiologischer Kochsalzlösung umgeben.

25. 11. abends:

Das Kind scheint sich wohl zu fühlen, sieht rosig aus, schreit kräftig, die Atmung ist nicht ganz regelmäßig, schwankt etwa um 45 Atemzüge pro Minute. Die Herzfrequenz ist unregelmäßig, beträgt etwa zwischen 116 und 150 Kontraktionen pro Minute. Man kann bei den Kontraktionen zunächst die Kontraktionen der Vorhof-, dann der Kammergegend deutlich unterscheiden. Bei Darreichen von 10,0 ccm Muttermilch mittels Pipette saugt und schluckt das Kind normal. Um diesen seltenen Befund einem größeren Kreis zugängig machen zu können, wurde gegen Abend beschlossen, Filmaufnahmen von dem Kind zu machen (Abb. 1)*). Es wurde zu diesem Zweck entsprechend warm eingepackt, etwa ¼ Stunde im Auto transportiert. Das Kind kam am Bestimmungsort cyanotisch mit langsam schlagendem Herzen an, da durch den auf der weichen Unterlage offenbar zusammengebogenen Körper die Herzgefäße zusammengedrückt waren. Bei glatter Rückenlage trat sofortige Besserung des Befundes ein. Das Herz ist gut durchblutet, läßt sich gut aufrichten und nach allen Seiten bewegen bezw. umbiegen. Das Kind fühlt sich in der Wärme der Jupiterlampen offenbar sehr wohl, schläft ruhig. Die Heimfahrt im Auto wird gut überstanden; das Kind erhält nachher noch einmal 10 ccm Muttermilch aus der Pipette. Die Haut in der Mitte der Brust, die anfangs unterhalb und neben dem Herzen nur eine feine, rötliche, nicht erhabene, kaum sichtbare Stelle zeigte, ist jetzt etwas glänzend und die verfärbte Stelle etwas breiter und bläulich geworden.

---

* Die Aufnahmen befinden sich im Universitätsinstitut für wissenschaftliche Filme.

Am Morgen des 26. ist die Haut neben der Austrittsstelle des Herzens in etwa 2 mm weiterem Umfange bläulich und glänzend geworden. Der Puls hält sich zwischen 116 und 140 Schlägen, die Temperatur im Verlaufe des Tages zwischen 36° und 37°. Das Kind wird zweistündlich mit 10 bis 15 ccm Muttermilch aus der Pitette gefüttert. Die Atmung wird besonders gegen Abend unregelmäßiger, setzt bis zu 5 Sek. ganz aus, und dann erfolgt ein tiefer Atemzug, und etwa jede Sekunde ein ganz oberflächlicher Atemzug. Die Herzfrequenz wechselt im Laufe des Tages stark; es ist kein rechtes System in die Frequenzfolge zu bringen. Pulsfrequenz kurz vor 21.30 Uhr 116 Schläge. Um 21.30 Uhr tritt ein asphyktischer Anfall

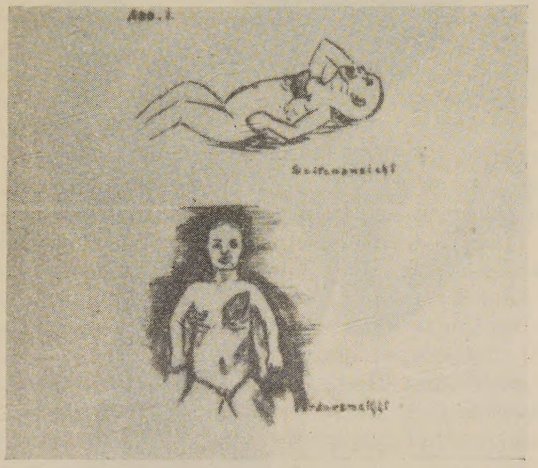

Abb 1.

ein. Die Atmung setzt völlig aus, es besteht starke Cyanose auch des Herzmuskels, weiterhin typisches Herzflimmern und ganz feine Muskelzuckungen des ganzen Muskels. Die Vorhof- und Kammerkontraktionen sind nicht zu unterscheiden. Nach 2 Minuten, nach einem tiefen Atemzug, erfolgt langsames Wiedereinsetzen der Atmung. Die Cyanose des Herzens, dann des übrigen Körpers geht langsam zurück. Die Kontraktionen werden nach und nach kräftiger und Vorhof- und Kammerkontraktion sind wieder in der üblichen Folge zu beobachten. Es scheint, daß das Herz im Verlaufe der Zeit etwas tiefer zwischen die Rippen einsinkt und die Haut unterhalb des Herzens sich stärker vorwölbt. Es macht den Eindruck, als ob ein bläulicher Venenplexus darunter hervorschimmert. Die glänzende und verfärbte Hautstelle neben dem Herzen hat ebenfalls langsam zugenommen, ist bläulich und feucht. Der Herzmuskel hat sich bis jetzt unter der „Feuchtenkammer“ wenig verändert.

Im Verlaufe des 27. 11. zeigt sich nach und nach eine langsame Verschlechterung des Befindens. Während das Kind morgens noch im allgemeinen schläft und keine Schmerzen zu haben scheint, zeigt es, nachdem es zur Herstellung von Röntgenaufnahmen (Abb. 2) verschiedentlich vorsichtig transportiert und ausgewickelt worden ist, gegen 13 Uhr erneut eine starke Cyanose. Nach subkutaner Einspritzung von 0,3 ccm Cardiazol geht die Verfärbung ziemlich schnell zurück. Es wird ein E. K. G. in verschiedenen Ableitungen hergestellt, welches später zu besprechen ist.

Abb 2.

Die Veränderung in der Herzgegend im Sinne des Einsinkens des Herzens und Verbreiterung der veränderten Hautstelle, sowie des Zunehmens der Vorwölbung unterhalb des Herzens schreiten fort. Am 28. 11. wiegt das Kind 1520 g, hat demnach 80 g Gewicht verloren. In den frühen Morgenstunden des 28. 12 zeigen sich Atmungs- und Pulsfrequenz wenig verändert. Jedoch steigt die Temperatur langsam, fortlaufend bis über 38° an. Die Nahrungsaufnahme ist relativ gut. Die Arme und Beine sind stärker spastisch

als nach der Geburt. Das Herz ist jetzt ziemlich eingezogen und zeigt einen schmierig, gelblich, stinkenden Belag. Das Kind macht einen weniger frischen Eindruck, der Gesichtsausdruck ist etwas gequält. Die Atmung ist gelegentlich sehr angestrengt, aber noch nicht wesentlich beschleunigt.

Am 29. 11. ist zwar die Temperatur nicht wesentlich erhöht (um 37°), die Atmung hält sich bedeutend regelmäßiger um etwa 40 Züge in der Minute, die Herzfrequenz zwischen 120 und 150, aber der stinkende Belag des Herzens wird stärker, das Kind schreit viel, scheint Schmerzen zu haben, die Wangen sind hektisch gerötet.

Am 30. 11. in bezug auf Atmung, Herzfrequenz und Temperatur keine wesentliche Veränderung, jedoch zeigt sich außer einer teigigen Kopfgeschwulst rechts und links von der Hinterhauptschuppe eine sclerödematöse Schwellung, die langsam am Hals nach dem Thorax hinunterzieht. Das Herz ist wie vordem tief eingesunken, schmierig belegt. Die wahrscheinlich von einem Gefäßpolster gebildete Stelle unterhalb des Herzens wölbt sich stärker vor, so daß sie jetzt beinahe das Niveau des Herzens erreicht hat. Die Haut des Kindes macht im ganzen, sowie auch der Herzmuskel einen ganz leicht cyanotisch verfärbten Eindruck. In den späten Nachmittagstunden steigt die Temperatur bis auf über 40° an, der Puls steigt auf 180 Schläge in der Minute an. Das Gesicht ist entsprechend stark gerötet, es besteht eine oberflächliche Bauchatmung. Das Kind hat mehrmals Arm-, Bein- und Zehenkrämpfe. Die Hände sind blau und geschwollen; außerdem macht sich über dem ganzen rechten Arm ein auffallendes Sclerödem bemerkbar. Gegen 21.30 Uhr erfolgt ein Kollaps, die Atmung hat vollkommen ausgesetzt. Die Temperatur beträgt 35,5°, das Herz schlägt ganz langsam, wobei aber Vorhof- und Kammerkontraktionen wie vorher voneinander zu unterscheiden sind. Nach einem plötzlichen Zusammenzucken erfolgt ein tiefer Atemzug, Husten, Niesen, die Atmung setzt wieder ein, das Herz schlägt wieder schneller und die Cyanose läßt nach.

Am 1. 12. verschlechtert sich der Zustand rapide. Eine Gewichtsüberprüfung ergibt zwar, daß das Kind, dessen Nahrungsaufnahme den Umständen entsprechend gut gewesen war (bis zu 30 g Milch aus der Pipette dreistündlich), 30 g zugenommen hatte. Gewicht 1550 g. Die Temperatur hält sich aber besonders gegen Abend zwischen 39° und 40°, wohingegen die Pulsfrequenzsteigerung mit der Temperatur nicht mehr konform geht. Im Gegenteil gegen Mittag, wo die Temperatur noch etwas unter 39° liegt, die Anzahl der Pulsschläge bei 180, während gegen Abend bei einer Temperatur von 40,1° nur eine Pulsfrequenz von 130 zu verzeichnen ist. Die Atemfrequenz wechselt sehr stark und beträgt unabhängig von der Temperatur zwischen 40 und 100 Atemzüge in der Minute. Das Kind macht jetzt einen sehr mitgenommenen Eindruck, schreit viel, die beiden Hände sind stark geschwollen. Die Beine werden verkrampft und starr gehalten, das Oedem der rechten Extremität und der rechten Halsseite nimmt zu. Die Haut unterhalb des Herzens ist in

größerem Ausmaße glänzend und feucht. Der Herzmuskel sieht dunkelrot aus, ist nach wie vor von einem fötiden, fibrinösen Belag überzogen. Die Auskultation ergibt keine Geräusche.

In den frühen Morgenstunden beträgt die Temperatur 41° bei einem Puls von 190 Schlägen. Die Atmung hat eine Frequenz von etwa 60 Atemzügen und ist oberflächlich. Das Kind macht mit seiner Temperatur, seiner oberflächlichen Atmung und seinem heftigen und unregelmäßig arbeitenden, schmierig belegten Herzmuskel, den häufigen Arm-, Bein- und Zehenkrämpfen, dem sich mehr ausbreitendem Sclerödem der rechten oberen Körperhälfte, der jetzt erst sehr schlecht werdenden Nahrungsaufnahme einen moribunden Eindruck. Der zunächst noch unkoordiniert und heftig arbeitende Herzmuskel läßt nach, die Frequenz sinkt auf 130, 80 usw. Schläge bis zum völligen Stillstand ab. Die Atmung war schon einen kurzen Augenblich vor dem Herzstillstand nicht mehr zu beobachten gewesen. In den unbeweglichen, allmählich dunkelrot bis bläulich gewordenen Herzmuskel wird eine Adrenalineinspritzung gemacht, die aber keinerlei Wirkung hervorruft. Exitus letalis am 2. 12. 12.30 Uhr.

Auszug aus dem Sektionsbericht.

Es handelt sich um eine 42 cm lange weibliche Leiche von 1550 g Gewicht mit einem hochgradigen Stauungsödem besonders an der linken Hand, wo die Schwellung bis an die Finger hinangeht. Von der zweiten bis fünften Rippe sind Brustbein und Haut gespalten und

Abb 3.

davor liegt das Herz, das nahezu kugelig ist und mit einer verdickten, gerunzelten Oberfläche bedeckt ist. Bei der Preparation des Herzens (Abb. 3) finden wir: einen rechten und einen linken Vorhof. Die rechte Kammer mündet in die Aorta. Die linke Kammer

mündet durch einen Septum-Defekt unterhalb des Pulmonarkonus in die rechte Kammer. Von der rechten Kammer besteht eine Verbindung zu einer dritten, vorne gelegenen Kammer (Cor triventriculare). Die von der Lunge kommenden Gefäße münden in den rechten Vorhof. Aus dem rechten Herzen gehen die arteriellen Gefäße ab, auch der Aortenbogen. Von dem vorderen Ventrikel (dritter Ventrikel) gelangt man in die Lungenarterien, d. h. die Pulmonalis setzt an dem dritten vorderen Ventrikel an. Daraus ergibt sich folgendes Bild:

1. die obere und untere Hohlvene münden in den linken Vorhof;
2. der linke Ventrikel kommuniziert durch ein Septum-Defekt mit dem rechten.

In den rechten Vorhof münden die Lungengefäße und die rechte Vena jugularis. Vom rechten Ventrikel geht ein aortenähnliches Gebilde ab, aus dem die beiden Carotiden entspringen. Dahinter beginnt die Aorta.

Am unteren Teil des Septums kommuniziert der rechte Ventrikel mit dem dritten vorderen Ventrikel, von dem einmal die Lungengefäße und eine Art. subclavia abgehen. Die rechte Art. subclavia mündet zusammen mit der rechten Vena jugularis und der unteren Hohlvene in den linken Vorhof. Der übrige Situs, insbesondere das Urogenitalsystem sind normal.

Deutung des Elektrokardiogramms (Nadel E. K. G.) (Abb. 4).

In Ableitung 1 und 2 finden wir eine Verbreiterung des Initialkomplexes auf 0,15. Augenscheinlich wird die Reizfortleitung durch



Abb 4.

den Septumdefekt verzögert. So muß der Reiz von der Reizmuskulatur auf die Arbeitsmuskulatur überspringen.

Im rhythmisch gleichen Zeitabstand finden wir den P-P Interval.

Die Ueberleitung vom Vorhof zur Kammer ist 0,05. Wir nehmen hier an, daß der Reizursprung nicht im Sinusknoten liegt, sondern irgendwo im Vorhof. Deshalb die verkürzte Ueberleitungszeit. Außerdem stellen wir das Fehlen eines ausgeprägten Rechtsherzens fest (auch pathol. anatomisch linksventrikulär Hypertrophie).

Die Abb. 3 ist nicht verwertbar.

(Li. Brustwand, li. Ventrikel).

Begleitende Körper- und Herzmißbildungen.

Weitere Mißbildungen außer dem Herzen konnten an unserem Fall nicht festgestellt werden. Nun ist es interessant, an Hand der Ergebnisse des Schrifttums festzustellen:

Wieweit die Ectopie des Herzens mit anderen Mißbildungen vergesellschaftet vorkommt;

ferner, wie lange Kinder mit Ectopie am Leben erhalten werden konnten und ob eine Behandlung möglich ist;

außerdem, welche Auffassung über die Entstehung der Herzvorverlagerung herrscht.

In den meisten beschriebenen Fällen werden bei der e. c. c. und der dazugehörigen anderen Brust- und Bauchwandspalten weitere Mißbildungen beobachtet. So finden sich Syndaktylie und Klumpfüße in den Beschreibungen von Pekar und Tetzner, Muggia, Wanstrom und Schmengler. Von e. c. c. in Verbindung mit Oberlippen-, Kiefer-, geraden und schrägen Gesichtsspalten berichten Tourtelle, Manchardt, Muggia, Stiemens, Virchow, Goworow, Lilwall-Cornac, Roth und Schmengler. Meningo- und Encephalocelen sind verzeichnet worden von Aschoff, Virchow, Roth, Schmengler und Rieländer.

Eine Acranie verbunden mit e. c. c. stellten Gelibert und Heijl fest. Eine Hemiacranie fand Prochazka. Fast immer findet sich bei der e. c. c. eine direkte Mißbildung des Herzens. Ledényi äußert sich dahin, daß es auffallend sei, daß Fälle von e. c. c. fast immer seltene Anomalien im Herzen selbst, im Zirkulationssystem und sogar in anderen Systemen aufweisen. Makroskopisch sieht man ein etwas großes plumpes Herz auf der Brust liegen.

Es hängt an den großen Gefäßen wie „die Frucht an einem Stiel". In den meisten Fällen finden sich Verwachsungen der äußeren . aut mit dem Gefäßstamm und dem Perikard. Pekar und Tetzner stellten am äußeren Herzen ein krallenartiges Gebilde fest, Vorkammer und Herzohr waren stark erweitert. Roth beschreibt ein Cor biloculare mit getrennter Pulmonalis und Aorta. Eine seltene Fehlinsertion der Nabelschnur am Ventrikel des ektopierten Herzens stellt Schmengler fest. Hier besteht eine Verbindung der Nabelschnurgefäße mit dem Innenraum des Herzens. An einem anderen Individuum fand er ein offenes Foramen ovale und Transposition der Art. pulmonalis und Aorta, außerdem eine Atresie der verkümmerten Art. pulmonalis. Ebenso fanden ein Foramen ovale: Fleming, Eberle, Schlesinger, Vaubonnais, Greiffenberg, Pekar und Tetzner, Cutler und Wielens, Virchow fand eine vollständige Atresie der Art. pulmonalis. Die Aorta entsprang vorn und rechts. Im Fall Rieländer treten an der Basis des Herzens die Venae cava sup. und inf. aus. Muggia beschreibt einen Fall von Fortbestehen des Duktus Botalli. Die Vena cava sup. fehlt und die Trunci brachii ephalici münden einzeln in das rechte Herzohr. Septumdefekte wurden von Pekar und Tetzner, Eberle, Schmengler, Büttner, Bloch, Schlesinger und Muggia angegeben.

Ein Cor triventriculare, ebenso wie in unserem beschriebenen Fall, finden Greiffenberg und Risquez.

Lebensdauer.

Nicht immer sind mit der e. c. c. außer Herzmißbildungen und außer dem Brustwanddefekt andere körperliche Mißbildungen vergesellschaftet. Bei diesen Fällen kann eine gewisse Lebensdauer festgestellt werden. So finden sich Individuen, die nur einige Minuten lebten (Fall von Montanari. Andere lebten einige Stunden (Fälle von Schlesinger 1¼ Stunden, Büttner 3 Stunden, Tourtelle 22 Stunden, Martinez 12 Stunden, Sandifort 24 Stunden, Goworow 18 Stunden, Risquez 10 Stunden), wieder andere konnten einige Tage am Leben erhalten werden (Fälle von: Pekar und Tetzner 6 Tage, Eberle 3 Tage, Stiemens 3 Tage, Cutler und Wielens 1 Tag und 15 Stunden, Bloch 8 Tage und Hoffmann 20 Tage). Das bei uns beschriebene Kind lebte 7 Tage. Als Todesursache der Neugeborenen mit vorgelagertem Herzen geben

manche Autoren an, das Kind sei aus Erschöpfung oder an Myocarditis gestorben. Vielmehr muß aber die Wirkung der austrocknenden Luft als Todesursache angesehen werden, da Kinder mit Ectopia cordis abdominalis ein höheres Lebensalter erreichen.

Behandlung der e. c. c.

Man hat nun versucht, das ektopierte Herz in die Brustspalte zurückzuverlagern. Niemals ist diese Operation mit Erfolg durchgeführt worden. Bloch beschreibt einen Fall von e. c. c., wo ein Chirurg eine Operation vornahm:

Der Operationsgang wird folgendermaßen angegeben: „Die Ränder der Oeffnung werden angefrischt, nach oben und nach unten von der Oeffnung wird der Hautschnitt verlängert, das Herz wird vorsichtig versenkt, die leicht dehnbare Haut über dem Herzen wird vernäht. Es folgt sofortiger Herzstillstand. Die Nähte werden schnellstens beseitigt und in die linke Kammer Adrenalin injiziert. Allmählich stellt sich die Herztätigkeit wieder ein und das Kind lebt noch 8 Tage. Bei jeder Bewegung tritt Cyanose beim Kind auf."

Einen weiteren Beitrag für ein operatives Angehen der e. c. c. bringt Hoffmann. Er schreibt: „In der Mitte der Brust des Kindes erweitert sich die Nabelschnur blasenartig. Es besteht Cyanose, unregelmäßige beschleunigte Atmung. Herztöne sind leise. Am Ende der zweiten Woche geringe Oedeme an den Füßen. Am. 20. Lebenstag wird die Operation vorgenommen. Lösung einer Verwachsung des Herzens mit dem rechten Rippenbogen und Verlagerung des Herzens in die Brusthöhle. Das Kind stirbt während der Operation".

Einen weiteren erfolglosen Versuch der Reposition des Herzens unternahmen Cutler und Wilens. Es gelingen wahrscheinlich die Eingriffe nie, da immer eine Kompression und Ueberdrehung der Gefäße mit einer Rückverlagerung des Herzens verbunden sind.

Aetiologie.

Die Aetiologie der e. c. c. ist bis heute noch nicht eindeutig geklärt. So ist es verständlich, daß im Laufe der Zeit versucht wurde, die Entstehung verschieden zu deuten. Ueber die Genese der e. c. c. finden wir im Schrifttum die mannigfaltigsten Ansichten. Im folgenden Abschnitt möchte ich die Anschauungen und Theorien einiger Autoren über die Entstehung der e. c. c. mit den dazu auftretenden Brustspalten bringen.

Die heute eigenartig anmutenden Ansichten älterer Autoren, wonach ein „übles und unglückliches Zusammentreten und Einflüsse der Gestirne“ (Paracelsus 1520), ein „sich Versehen“ (Büttner 1765 die Ursache für die Mißbildung sei, möchte ich aus historischem Interesse nicht unerwähnt lassen.

Meckel 1812) schließt sich über die Entstehung der e. c. c. der Ansicht Harvays und Wolffs an, die der Meinung sind, alle Eingeweide, auch das Herz, lägen anfangs nicht in der Höhle des Körpers verborgen, sondern hängen frei. Sobald das Brustbein gebildet würde, träte das Herz in die Brust. Bisweilen würde der Thorax nicht vollständig gebildet, das Brustbein entwickelt sich nicht, und das Herz läge so frei. Den Grund, weshalb sich der Thorax nicht vollständig bildet und das Brustbein sich nicht entwickelt, gibt Meckel nicht an. Virchow knüpft an einen Fall von e. c. c. die Vermutung an, es sei durch Anheftung der Eihäute in der Herzgegend ein Hydropericardium entstanden. Dieses habe die Schließung der Brusthöhle verhindert und diese bei endlich geborsten. Auf diese Weise sei das Herz bloßgelegt worden. Mönckeberg geht auf die formale Genese der Ektokardie ein. Er führt aus: „Durch den Zug amniotischer Verwachsungen und Fäden oder durch gleichzeitig vorhandene Bauchspalten, vielleicht auch infolge einer abnorm großen Anlage des Herzens, sowie durch Entwicklungsstörungen der Muskelplatte der betreffenden Segmente kommen die paarigen Anlagen des Brustbeins nur teilweise oder überhaupt nicht zur Vereinigung, wobei die Haut den Defekt entweder deckt oder selbst im Bereich des Defektes infolge amniotischer Verwachsungen und Druckatrophie sekundär zu Grunde geht“. Mönckebergs These, eine „abnorm große Anlage des Herzens“ sei einer der Gründe für die Entstehung der e. c. c., kann nicht zugestimmt werden, da Makrokardie meist ohne Sternaldefekt und ohne Ectopia vorkommt. Zwar finden wir bei Ectokardie häufig plumpe große Herzen; diese Makrokardie ist sekundärer Natur und könnte bedingt sein durch die Fehlbildung des Herzens und durch die damit verbundene Kreislaufstörung. Die Genese der e. c. c. ist nach Sternberg und Politzer auf eine Entwicklungsstörung des mesodermalen Feldes und auf Einreißen des unentwickelten Abschnittes des Herzbeutels aus unbekannten Gründen zurückzuführen. In vielen Fällen von e. c. c. setzt an der Herzspitze ein Strang ein. Dieser Strang wird von mehreren Autoren zur Klärung der Genese herangezogen, und zwar wird er als amniotischer Strang gedeutet. Ahlfeld vermutet nun, daß durch

den Zug solcher amniotischer Stränge und durch Verwachsung des visceralen Pericards mit dem Dottersack ein Schluß der Leibeshöhle unmöglich gemacht würde. Ebenfalls geben Rokitansky, Arnold, Rieländer als Hauptursache der e. c. c. amniotische Verwachsungen an. Aschoff und Schmengler wenden gegen diese Ansicht ein, das Herz liege niemals außerhalb des Embryonalkörpers, daher könne es auch nicht mit dem Amnion verwachsen sein. Die Stränge hält Aschoff für Reste des Mesokardium anterius. Die Annahme von Aschoff, die am ektopischen Herzen gefundenen Stränge seien auf ein ventrales Herzgebilde zurückzuführen, werden von Davis und Fischel widerlegt, die angeben, daß beim Menschen noch kein ventrales Herzgekröse festgestellt sei. Rieländer und Hoffmann denken an mechanische Verhältnisse, die ein Zurückweichen des Herzens bei dem Schluß der Thoraxwand vorfinden. Schmengler ist der Meinung, daß durch eine Vergrößerung des Herzumfanges, durch Störung oder Wachstumsvorgänge innerhalb des Thorax und durch die Minderwertigkeit der Keimanlagen die e. c. c. bedingt sei. Zusammenfassend möchte ich über die Entstehung der e. c. c. mit Roth sagen, daß die Makrokardie, ebenso die Entstehung durch ein nichtbewiesenes Mesocardium ventrale als Ursache abgelehnt werden muß, und daß sie nur im Zusammenhang mit Fehlentwicklungen der ventralen Körperwand verstanden werden kann, die verursacht sein können:

1. durch eine primäre Wachstumshemmung,
2. durch amniogene Schäden,
3. durch krankhafte Vorgänge in der Umgebung des Herzens.

Vorkommen der e. c. c. beim Tier.

So wie wir beim Menschen die e. c. c. vorfinden, so kommt diese seltene Mißbildung auch im Tierreich vor. C. F. de Garis beobachtete eine e. c. c. bei einem neugeborenen Orang-Utan. Höflinger und Winslow berichten über Ectopia cordis cervicalis bei einem Kalb und e. c. c. abdominalis bei einem Schwein. Ebenfalls beschreibt Notter eine Ektokardie bei einem Schwein. Montané und Boudelle verzeichnen Vorkommen von e. c. bei Schaf und Hund. Ackerknecht bringt drei Fälle von e. c., und zwar zwei bei einem Pferd und einen bei einer Katze.

Zusammenfassung.

1. Nach der einleitenden historischen Uebersicht wird die Begriffsbestimmung der e. c. c. im Sinne Mönckebergs festgelegt.

2. Die eigene Beobachtung betrifft ein 7 Tage lang am Leben erhaltenes Mädchen. Das E. K. G. wies auf eine Störung in der Reizleitung und vermutlich auf ein atypisches Reizbildungszentrum hin.

Weitere Mißbildungen außer am Herzen konnten nicht festgestellt werden.

3. Auf Grund der Schrifttumsbeobachtungen werden diese mit den eigenen Beobachtungen in kritische Beziehungen gesetzt und eingeordnet.

Am Schluß meiner Arbeit spreche ich den Herren Professor Dr. Stickel und Professor Dr. Ostertag für die Ueberlassung des Themas und Materials, sowie für die freundliche Unterstützung bei Abfassung der Arbeit meinen ergebensten Dank aus.

Schrifttum.

1. Ackerknecht: Schweiz. Arch. Tierheilkunde 1913, H. 10.
2. Ahlfeld: Mißbildungen des Menschen, Leipzig 1882.
3. Anold: Diese Archiv Bd. 137, S. 318.
4. Aschoff: Virchow Archiv 144, S. 511, 1896 J.
5. Bloch: Zentralblatt vfür Gynäkologie, Jg. 51, S 625—627.
6. Breschet: Répert. gén. d'anat. et physiol. path. et de clin. chirurg. Paris 1826 II, 1—39, 3 pl.
7. Büttner: Königsberg 1. Anat. Ann. 1747, S. 100, 14. 2. Anat. Ann. 1752, S. 4.
8. Cutler, G. D. und Wilens, G.: Ectopia cordis, Americ. Journ. of dis. of Childr. XXX, Nr. 1, S. 76—80, 1925 nach: Zentralbl. f. d. ges. Kinderheilk. XIX, 1925.
9. Davis: Contrib. to Embryol., vol. 19, Carnegie Inst. Wash. Pub. no 107 pp. 247—248.
10. Eberle: Aus Mönckeberg: Handb. d. spez. Path. Anat. u. Hist. Berlin 1924, S. 19.
11. Fischel: Grundriß d. Entwickl. d. Menschen, Berlin 1931.
12. Fleming, B.: A case of ectopia cordis c. fissura sterni. Journ. of anat. and physiol. normal and pathollog. 1898, XXXII, 325.
13. de Garis, C. F.: Anat. Rec. 59 : 89, 59/1, 1934.
14. Gelibert: Adyers med. paratica gay. CXXXII.
15. Goworow, A.: Ein Fall von Hernia cordis: Ectopia pectoralis sive propedentica (Charkowsky Medicinsky Journal) 1911. Zit. nach: Jb. f. Kinderheilk. XXVI, 638, 1912.
16. Greiffenberg, M.: Ectopia cordis subthoracica bei einem lebenden Kinde. Ztschr. f. Geburtsh. u. Gynäkol. 1908, LXII, 453.
17. Hervey: Exerc. de generat., p. 233—301.
18. Herxheimer: Schwalbe: Die Morphologie der Mißbildungen. Fischer, Jena 1910.
19. Höfliger: Virchow Arch. 297 (1937).
20. Heijl, C.: Ectopia cordis. Acta paeditatr. XIII, 152—155, 1932.
21. Hoffmann: Monatsschr. f. Kinderheilk. 76—50, 38.
22. Leidenhorst: Gall bladder. M. Gaz. 1834, XV, 228—230.
23. Ledenyi: Anat. Anz. 79, 272 (1934/35).
24. Lilwall-Cormac, J.: Fissure of the sternum, extopia of the heart. British med. Journ. London 1903, I, 1320.
25. Manchardt: Baldingers Magaz. f. Aerzte, Leipzig 1755 8 i. 508—518, 6. Stück, S. 510.
26. Martinez, R.: Ectopia cardiaca extrathoracica. Bol. Asoc. de Puerto--Rico, San Juan, P. R. 1906, IV, 62—66.
27. Meckel: Handb. d. path. Anat. Leipzig, 1812, I. Bd. p. 105.
28. Mönckeberg, J.: Die Mißbildungen des Herzens im: Handb. d sp. Path. u. Hist. 2. Bd., Berlin 1924, S. 18.

29. Montané u. Bourdelle: in Rev. Rét. 1902, S. 16.
30. Muggia: Zbl. für Path. 1898, S. 305.
31. Montanari, E.: Sopra un caso di ect. cord. extrathoriacica accompagnata da rare anomalie vascolari in un. Gazz. Osped. e Clinico, Anno 1909, XXX, 849—852.
32. Notter: Virchow. Arch. f. Path. Anat. 1927, S. 264.
33. Peacock: Malformations of the heart. 1866, London.
34. Pekar u. Tetzner, E.: Untersuchungen über die Herzfunktion an einem Fall von E. c. c. Jb. f. Kinderheilk. Berlin 1910, LXXII, 300—307, 2 pl.
35. Prochazka: Adnotat. Academ. Pragae fac. II, 172 Tab. II u. III, Prag 1784 (nach Taruffi).
36. Rieländer: Arch. f. Gyn. 1909 LXXXVIII, S. 88—93.
37. Risquez, J. R.: Un caso de ectopia cardiica extrahoracaca. Anat. Rec. Phila, XIV, 457—465, 1918.
38. Rokitansky: Handb. d. path. Anat. Bd. II, S. 247—248, J. 1856.
39. Roth, F.: Frankfurter Z. Path. 53, H. 1, 60, 1939.
40. Sandifort: Arch. helvetica vol. VII, p. 59.
41. Schlesinger: Allgem. med. Zentr. Ztg. Berlin 1876, XXXIX, S. 817.
42. Schmengler: Beitr. path. Anat. 87, S. 681, 1931.
43. Sternberg u. Politzer: Beitr. path. Anat. 88, 1932.
44. Stiemens, J. S.: Een Geval von Ectopia cordis. Nederl.Tijdschr. Geneesk. 731, Nr. 4, 425—435. 1929.
45. Tourtelle: Colombier g. de médéc. 1784, LXII, Déc. p. 579.
46. Vaubonnais: Mémoires de l'Académie des Sc. Paris, 1712, p. 31.
47. Virchow: Nephr. Geburtkr. u. Frauenkrh. 20, Berlin 1862.
48. Weese: Inaug. Diss. Berlin 1818.
49. Wolff: De format. intest. in nov. comm. petrop. VIII, p. 406.
50. Winslow: Mém. de l'Acad. des Sciences 1740, p. 586, m. 595.
51. Wanstrom, R.: Fissura sterni with ectopia cordis. University of Michigan. Contributions from the Patholog. Lab. Reprints XVIII, 1934/37. Ann. Arbor. Michigan 1937.

Lebenslauf.

Am 5. Januar 1913 wurde ich als Sohn des Mittelschullehrers Gustav Landwehr und seiner Ehefrau Paula geb. Aschoff in Barmen (Rhld.) geboren.

Ich besuchte 4 Jahre die Volksschule in Schneverdingen (Hann.) und 9 Jahre die Leibnizschule in Hannover, wo ich Ostern 1933 das Reifezeugnis erhielt. Im Frühjahr 1936 legte ich in Göttingen die ärztliche Vorprüfung ab und bestand am 15. März 1939 das medizinische Staatsexamen ebendaselbst.